

TRATAMENTO OSTEOPÁTICO

Paciente 01 - 04 sessões

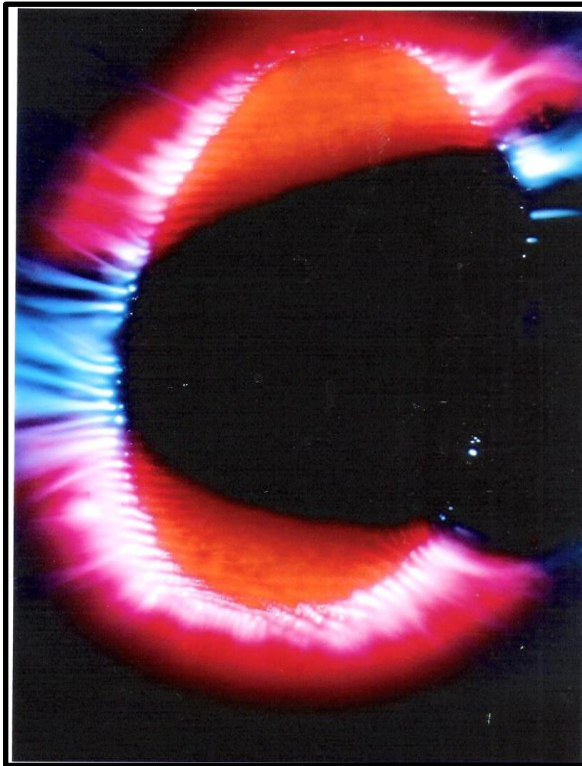
Análise feita antes do tratamento e ao fim das 04 sessões

- *Queixa Principal: Dor de Cabeça em caráter compressivo localizada na região parietal direita. Tal queixa associa –se a desconforto do estomago (enjoo).*
- *História Clínica: Sintomas intensificados há 04 meses. Recorda - se de já ter sentido essas dores em outras ocasiões porém eram episódios passageiros. Relata que há 06 meses começou trabalhar em uma empresa onde não sente – se valorizada com a função que desempenha. Exames complementares de crânio são todos normais.*


TRATAMENTO OSTEOPÁTICO

Paciente 01 - 04 sessões

Análise feita antes do tratamento e ao fim das 04 sessões



Dedo Polegar Direito



Dedo Polegar Direito

TRATAMENTO OSTEOPÁTICO

Paciente 02 - 04 sessões

Análise feita antes do tratamento e ao fim das 04 sessões

- Queixa Principal: Angustia e ansiedade intensa. Relata não ter dores associadas.
- História Clínica: Sintomas intensificados há 01 ano. “Em certos momentos o meu coração quer sair pela boca, também sinto - me muito cansado, tenho sono o dia todo ... sic ”.


TRATAMENTO OSTEOPÁTICO

Paciente 02 - 04 sessões

Análise feita antes do tratamento e ao fim das 04 sessões



Dedo Médio Esquerdo

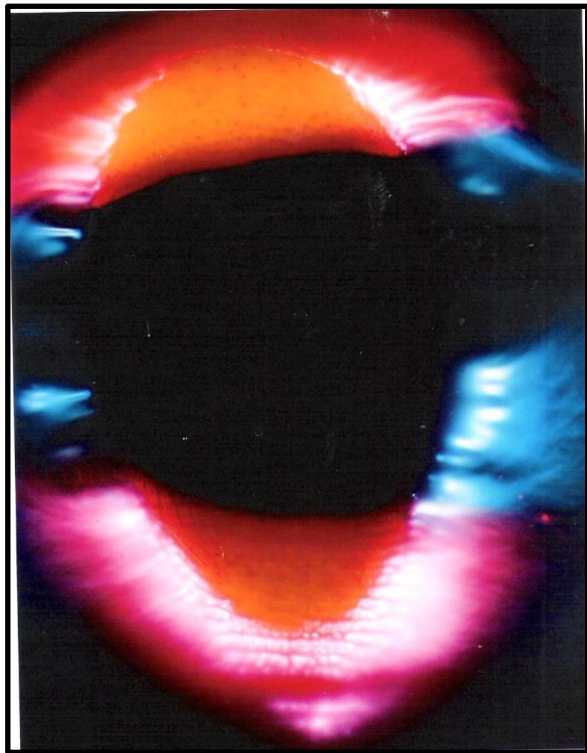


Dedo Médio Esquerdo


TRATAMENTO OSTEOPÁTICO

Paciente 02 - Observado em 04 sessões

Análise feita antes do tratamento e ao fim das 04 sessões



Dedo Anelar Esquerdo



Dedo Anelar Esquerdo

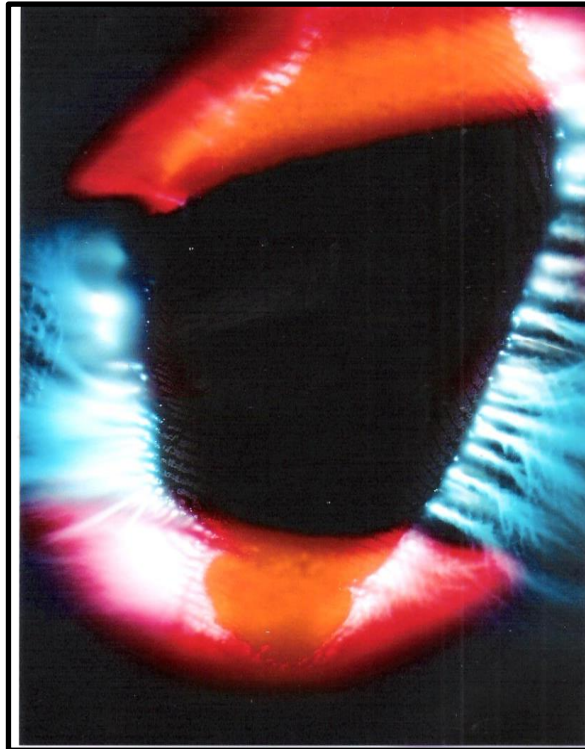
TRATAMENTO OSTEOPÁTICO

Paciente 03 - Análise Imediata Pré e Pós Tratamento **Apenas uma sessão de observação**

- Queixa Principal: Intensa dor difusa pela região abdominal. Não há histórico de patologias viscerais associadas ao quadro.
- História Clínica: Sintomas surgiram há 06 anos. “Sempre aparece quando fico nervosa, chego a parar no hospital, só assim a dor passa ... sic ”. No momento do tratamento a dor estava presente em intensidade tolerável

TRATAMENTO OSTEOPÁTICO

Paciente 03 - Análise Imediata Pré e Pós Tratamento



Dedo Polegar Direito



Dedo Polegar Direito

CONCLUSÃO

Portanto, diante dessas simples análises ...

O exame Bioeletrográfico sugere ser um recurso complementar confiável na observação da evolução clínica e energética dos pacientes, podendo ser também um bom avaliador do meio de tratamento (Terapia Craniana), porém estudos mais regrados metodologicamente devem ser realizados, afim de comprovar cientificamente o quanto essa abordagem pode ser efetiva para clínica osteopática.